PONTIFICIA UNIVERSIDAD CATOLICA DE CHILE

ESCUELA DE MEDICINA

OTORRINOLARINGOLOGIA

Hipoacusia Neurosensorial

DR. MARCELO RAIN HERNANDEZ

Introducción

La hipoacusia neurosensorial (HNS) es un motivo de consulta frecuente en nuestra especialidad. Si bien puede ocurrir a cualquier edad , en la consulta cotidiana es más común en adultos, sobretodo adultos mayores , afectando notoriamente su calidad de vida. Aproximadamente 70 millones de personas en el mundo son sordas. Y 1.1 de cada 1000 recién nacidos (RN) padece de esta patología en USA. (1). Siendo en el 50% de los casos adquirida y en el 50% genética. Como veremos más adelante , el screening universal en los niños es fundamental para el diagnóstico y manejo precoz , dado que menos del 50% de ellos tiene factores de riesgo de hipoacusia neurosensorial al nacer.

Anatomía y fisiología

Como es sabido, el oído se divide básicamente en tres partes: oído externo, medio e interno. La hipoacusia neurosensorial compromete el oído interno, pudiendo afectar a la cóclea o al nervio auditivo.

El oído interno se encuentra en la parte petrosa del hueso temporal (Fig 1). Está conformado por el laberinto óseo que incluye el vestíbulo, tres canales semiciculares y la cóclea. Estas cavidades están revestidas de periosteo y contienen un líquido claro, la perilinfa. Dentro de la perilinfa, pero sin contactar el laberinto óseo, se encuentra el laberinto membranoso, que contiene conductos semicirculares, el conducto coclear y dos sacos (el utrículo y el sáculo). Estos espacios membranosos contienen endolinfa.

Estas estructuras del oído interno envían información constantemente hacia el cerebro acerca del equilibrio (canales semicirculares, el utrículo y el sáculo) y la audición (cóclea), a través del VIII par craneal, el nervio vestibulo coclear.

La onda sonora ingresa por el conducto auditivo externo, y golpea la membrana timpánica, moviéndola medialmente. Como el mango del martillo está adherido al tímpano, el martillo se mueve medialmente, transmitiendo el movimiento al resto de la cadena osicular (yunque y estribo). Al medializarse la platina del estribo, la onda se transmite a la ventana oval y desde ahí a la rampa vestibular, seguida de la rampa timpánica de la cóclea (Fig 2). Esto causa una vibración de la membrana basilar que estimula las células ciliadas del órgano de Corti. El impulso eléctrico generado se transmite hacia el cerebro, a través del nervio coclear (VIII par). Es el cerebro finalmente el órgano que interpreta el sonido.

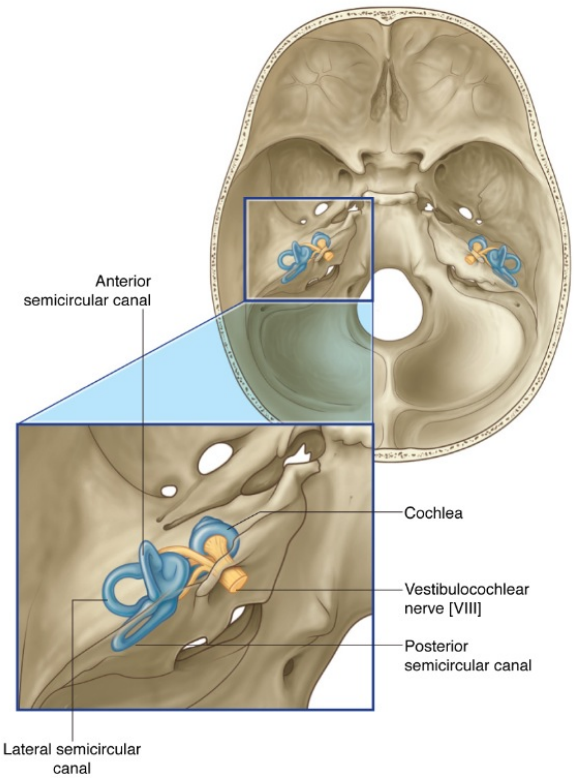

Fig 1. Localización del oído interno en el hueso temporal.

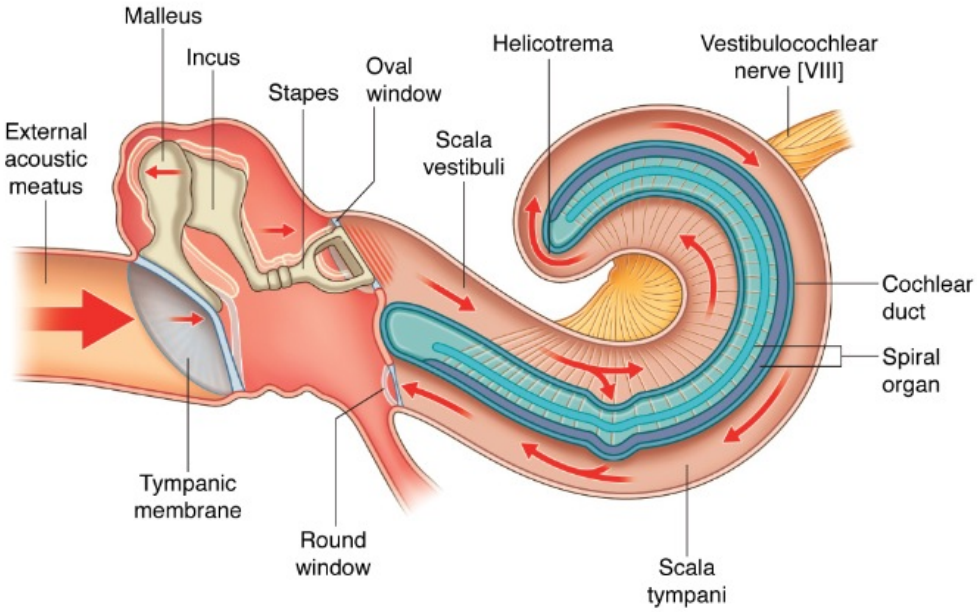

Fig 2. Esquema de la fisiología auditiva.

Etiología

Las más importantes son las siguientes:

- Infecciosas: TORCHES (toxoplasmosis, rubéola, citomegalovirus (CMV), herpes, sífilis), parotiditidis, meningitis.

- Hipoxia neonatal: la insuficiencia placentaria y la compresión del cordón producen lesión de la cóclea y núcleos del tronco.

- Parto prematuro: produce hemorragia y atrofia de la estría vascular.

- Hiperbilirrubinemia: se produce depósito de bilirrubina en la cóclea y ganglios basales.

- Hereditaria: lo más frecuente (70%) es que se presente la hipoacusia en forma aislada, sin formar parte de un sindrome.

- Autoinmune: puede ser órgano específica, en la cual se producen anticuerpos o linfocitos contra las células ciliadas y estría vascular, o formar parte de otra enfermedad sitémica como granulomatosis de Wegener, LES, artritis reumatoide, hipotiroidismo, etc.

- Trauma acústico

- Tumores (Schwanoma vestibular)

- Fármacos (aminoglicósidos, diuréticos de asa, quimioterápicos , etc)

Anamnesis y examen físico

La historia clínica comienza con preguntas acerca del embarazo, uso de medicamentos potencialmente ototóxicos, infecciones, antecedentes perinatales, presencia de enfermedades autoinmunes, exposición a ruidos intensos (trabajo en minería , industrias) y uso de protectores auditivos. Siempre preguntar por tinitus y vértigo dado que es frecuente su asociación con hipoacusia. Como veremos más adelante el tiempo de evolución de la hipoacusia es muy importante en el manejo.

Luego procedemos a examinar al paciente, buscando alteraciones craneofaciales que pueden orientarnos a algún sindrome, si bien cómo se comentó anteriormente lo más frecuente es que la hipoacusia se presente aislada y no formando parte de un sindrome. Posteriormente, se debe realizar un examen otorrinolaringológico completo, descartando la presencia de atresia de conducto auditivo externo, tapones de cerumen, cuerpos extraños, retracciones y perforaciones timpánicas, otitis media con efusión, etc, las cuales producen hipoacusia de conducción, pero clínicamente indistinguible de hipoacusia neurosensorial (Fig. 3). Es decir, el examen físico nos ayuda inicialmente en el diagnóstico diferencial de sordera.

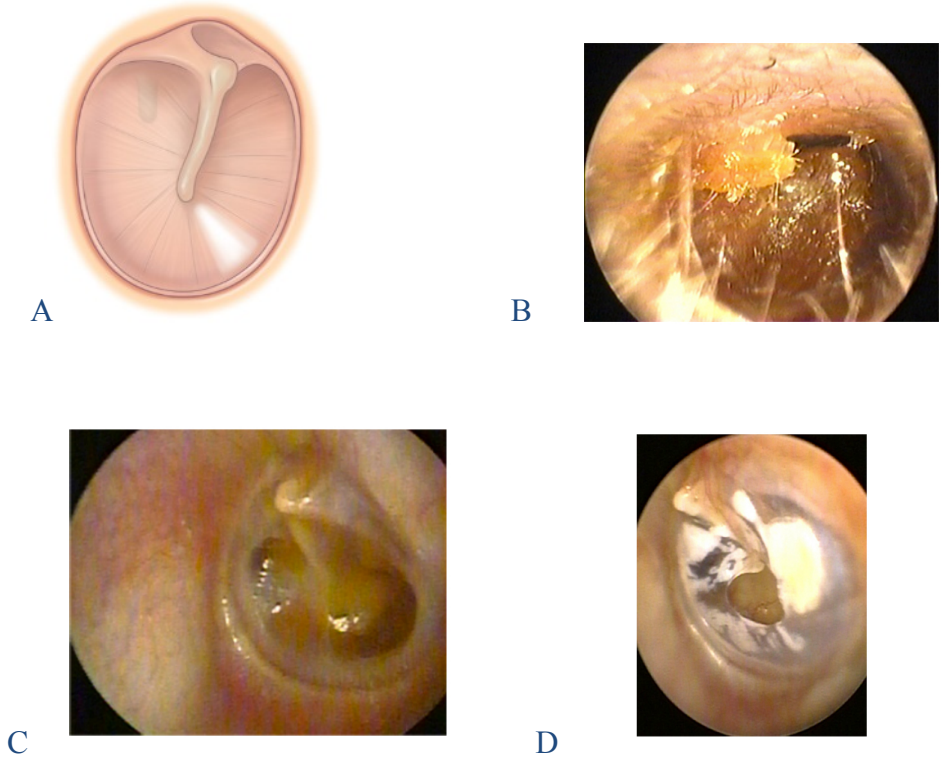

Fig. 3. A , esquema de tímpano normal. B, Tapón de Cerumen. C, Otitis media con efusión. D, perforación timpánica.

Estudio

Laboratorio general y específico: dada la relación de la HNS con algunas enfermedades sistémicas, y cuándo existe la sospecha, se puede solicitar: hemograma, VHS, perfil bioquímico, glicemia, creatininemia, pruebas tiroídeas, factor reumatoídeo, anticuerpos anticitoplasma de neutrófilos (ANCA). Si se sospecha alguna infección específica se solicita: IgM para toxoplasma, rubéola, CMV, herpes, o estudio de sífilis (VDRL, FTA-ABS). Finalmente, existen algunos anticuerpos específicos para detectar enfermedad autoinmune órgano específica (anicuerpos anti 68- KD), que se piden esporádicamente dado su alto costo.

Test audiométricos: Aquí nos detenemos para comentar brevemente ver la utilidad de cada uno de ellos.

- Emisiones otoacústicas (EOA): básicamente nos permiten conocer la indemnidad de las células ciliadas externas (cóclea). Su gran ventaja es que se puede hacer desde el nacimiento, ya que no requiere cooperación del paciente.

- Brainstem Evoked Response Audiometry (BERA): representa la actividad electrica generada por alguna parte de la vía auditiva (desde nervio coclear hasta corteza auditiva) en respuesta a la estimulación auditiva. Tampoco requiere cooperación activa del paciente, sin embargo sólo estudia la indemnidad de las frecuencias agudas

(sobre 2000 HZ).

- Audiometría a campo libre con refuerzo visual: Se realiza sentando al niño y ubicándolo entre dos parlantes a una distancia definida de 40 cm, en una cámara sonoamortiguada. Representa la audición de su mejor oído, por realizarse sin fonos. Luego se ofrece un estímulo sonoro por uno de los altoparlantes, procediendo al refuerzo del reflejo de localización que realiza el niño con un estímulo visual atractivo para él (el estímulo visual se realiza después del sonoro, no al mismo tiempo). De esta manera si el niño escucha la fuente sonora, gira la cabeza en dirección del estímulo y en búsqueda del refuerzo visual. Una vez condicionado el niño, se puede medir el umbral del tono puro hasta que no responda (deja de buscar el refuerzo visual porque no oye). Se puede realizar desde los 5 meses hasta los 2 años.

- Audiometría condicionada por juego: En niños mayores de 2 años es posible determinar umbrales con el uso de fonos e incluso determinar vía ósea en niños más cerca de los 3 años. Puede mantenerse conversación, sí es posible repetir algunas palabras simples y conocidas. Una manera de realizarla es por ejemplo que al escuchar el niño el estímulo sonoro pone una pieza de juguete en un cubo. En general se hace en varias sesiones y en todas las frecuencias. Permite obtener umbrales audiométricos en niños pequeños que no cooperan en una audiometría convencional.

- Audiometría tonal (4): en general se puede realizar a partir de los 3 años de edad, sin embargo, depende de la cooperación de cada paciente. Estudia frecuencias desde los 125 a 8000 HZ (Fig. 4).

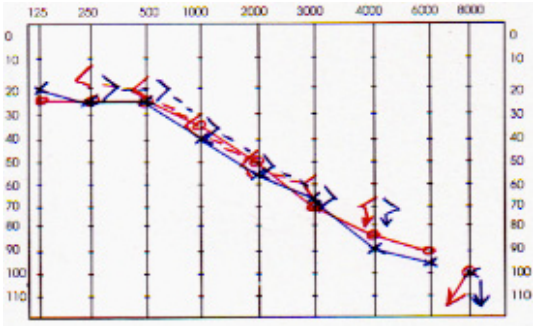

Fig. 4. Hipoacusia neurosensorial bilateral.

- Impedanciometría: básicamente estudia la movilidad del tímpano frente a cambios de presión. Además nos entrega información acerca del reflejo acústico. Es útil como complemento de la audiometría.

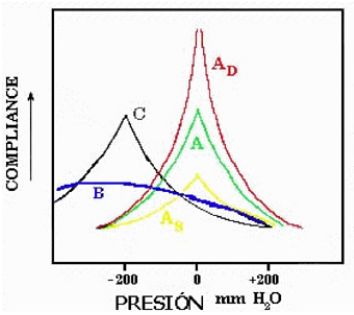

Fig. 5. Tipos de curvas en la impedanciometría.

- Audiometría de estado estables (5): es una prueba desarrollada recientemente que mediante la estimulación con tonos modulados en frecuencia y amplitud evoca una respuesta detectada en el electroencefalograma mediante técnicas de procesamiento computacional. Es una herramienta útil en la evaluación auditiva de pacientes con hipoacusia no susceptibles de evaluación con pruebas audiológicas conductuales.

Imagenología:

-Scanner de oídos: Muy útil en estudio de tumores (colesteatoma), malformaciones (atresia de conducto auditivo externo), traumatismos (fractura de peñasco), otoesclerosis. Su utilidad es limitada en HNS, más bien nos ayuda en el diagnóstico diferencial.

-RNM de cerebro con énfasis en fosa posterior con gadolinio, de gran utilidad en el diagnóstico de tumores como schwannoma vestibular y malformaciones de oído interno.

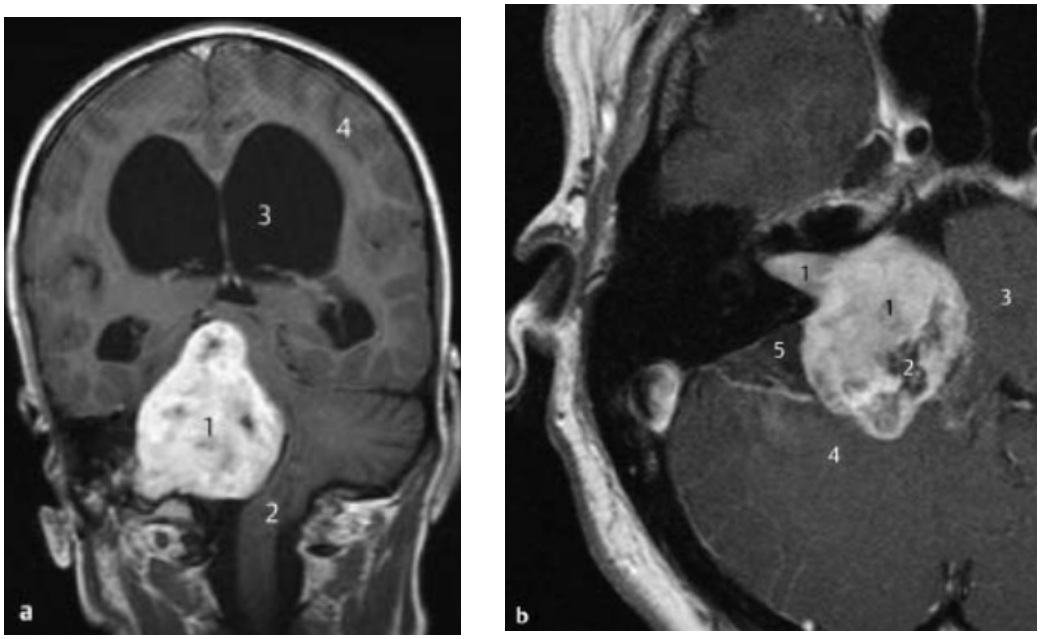

Fig. 6. Schwannoma vestibular (RNM de cerebro).

Manejo

Médico: comienza con medidas preventivas como evitar uso de fármacos potencialmente ototóxicos, uso de protectores auditivos en personas que trabajan expuestos a ruidos (trauma acústico). Algunas patologías como la hipoacusia súbita requieren uso de corticoides (orales y/o intratimpanicos). Finalmente, cuando en una audiometría, la pérdida auditiva promedio es mayor a 40dB en ambos oídos se requiere uso de audífonos.

Quirúrgico: Existen casos en que pese al uso de audífonos bilaterales potentes, el paciente no logra oír o la mejoría es mínima, para ellos existe el implante coclear, lo

que ha cambiado considerablemente el pronóstico en hipoacusia infantil. Asimísmo, el schwannoma vestibular generalmente es de tratamiento quirúrgico.

Tipos más importantes

Hipoacusia Congénita

Corresponde a aquella que se presenta desde el nacimiento (7). Afecta a 1 a 3/1000 RNV, siendo más frecuente que la fenilcetonuria o el hipotiroidismo congénito. El 50% es adquirida y el otro 50% genética.

Factores de riesgo (8):

a. Preocupación por parte del cuidador en términos de audición, habla, retraso del lenguaje o del desarrollo.

b. Antecedentes familiares de hipoacusia permanente en la infancia.

c. Todos los recién nacidos ingresados en unidad de cuidados intensivos por más de 5 días: se incluye uso de ECMO, ventilación asistida, ototóxicos, diuréticos de asa. Independiente del tiempo de estadía en unidad de cuidados intensivos hiperbilirrubinemia que requiera exanguíneo transfusión.

d. Infección intrauterina: CMV, herpes, rubeola, sífilis y toxoplasmosis.

e. Malformaciones cráneo-faciales, incluyendo las que afectan pabellón auricular, conducto auditivo externo y hueso temporal.

f. Hallazgos al examen físico sugerentes de síndromes que incluyen hipoacusia congénita como parte de sus características.

g. Síndromes que se asocian a hipoacusia congénita o hipoacusia de aparición tardía como neurofibromatosis, ostopetrosis, Usher, Waardenburg, Alport, Pendred y Jervell y Lange-Nielson.

h. Desórdenes neurodegenerativos como el síndrome de Hunter, ataxia de Friedreich y síndrome de Charcot-Marie-Tooth.

i. Cultivo positivo para infecciones postnatales asociadas a hipoacusia neurosensorial incluida meningitis bacteriana y viral.

j. Traumatismo encefálico especialmente si compromete al hueso temporal.

k. Quimioterapia.

Evaluación

Como comentamos anteriormente, los factores de riesgo están presentes en menos

del 50 % de los casos, por lo cual se debe realizar un screening universal. Se comienza con emisiones otoacústicas, dada su menor complejidad. Si éstas resultan positivas, el paciente sale del flujograma (alta). Si resultan negativas, se repiten en 2 meses dado que el paciente podría tener liquido en el oído medio. Si a los 2 meses nuevamente resultan negativas, se procede a realizar un estudio audiológico más completo (BERA).

Manejo

Si los potenciales evocados confirman hipoacusia neurosensorial, se indica audífonos bilaterales potentes. Es importante que a los 6 meses el niño debe estar implementado con audífonos si lo requiere. Finalmente, si al año de edad, pese al uso de audífonos, el niño no logra oír, es candidato a implante coclear (Fig 7).

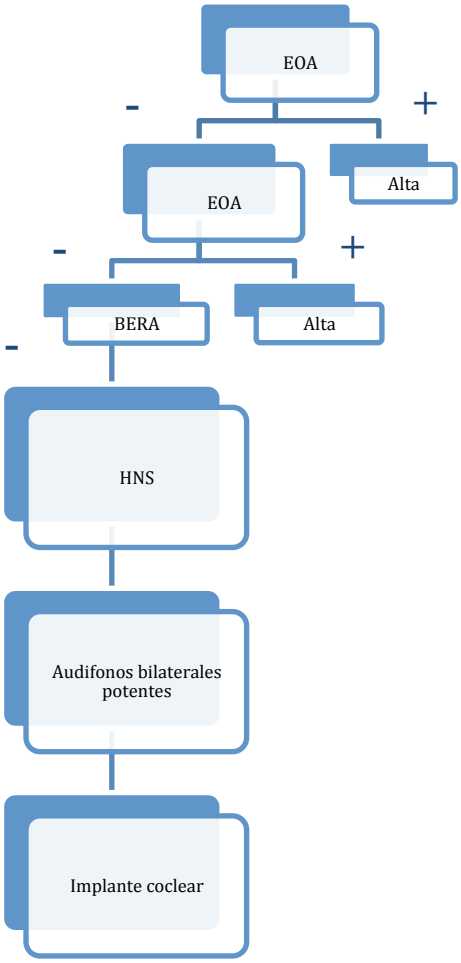

Fig. 7. Flujograma simplificado de screening universal y manejo de hipoacusia congénita.

Schwannoma vestibular

Es un tumor benigno, de crecimiento lento, pero complejo por su ubicación de difícil acceso. Tiene un comportamiento biológico predecible principalmente en pacientes añosos, llegando una detención de su crecimiento e incluso involución tumoral.

En etapas avanzadas produce síntomas neurológicos (por compresión del tronco encefálico o cerebelo), lo que nos obliga a tener un alto grado de sospecha precoz.

Evaluación

Lo más característico es una audiometría con hipoacusia UNILATERAL o ASIMETRICA, descendente (Fig. 8), con muy mala discriminación (capacidad de comprensión del lenguaje, evaluada en porcentaje en la audiometría) y algunos hallazgos audiométricos sugerentes de lesion neural. Frecuentemente, se asocia a una paresia o parálisis vestibular del mismo lado de la hipoacusia. Frente a estos hallazgos, se debe solicitar a la brevedad una RNM de cerebro con énfasis en fosa posterior y con gadolinio, la cual tiene una sensibilidad cercana al 100% para tumores mayores de 3 mm. (9,10).

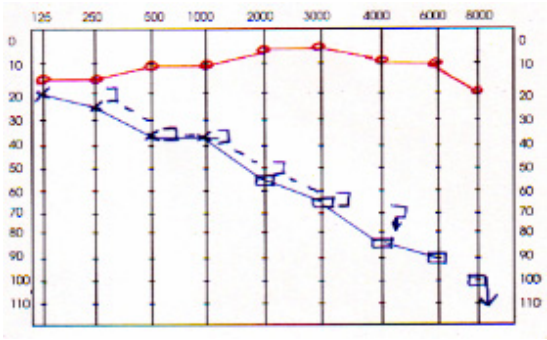

Fig. 8. Audiometría sugerente de schwannoma vestibular izquierdo.

Manejo

Si bien se puede realizar radioterapia, el tratamiento es básicamente quirúrgico, teniendo la precaución de preservar la función auditiva y movilidad facial cuando sea posible.

Hipoacusia súbita

Se define como la pérdida sensorioneural de 30 o más decibeles, en al menos 3 frecuencias contiguas, dentro de un periodo de 72 horas (11).

Etiología

-Idiopática: sólo en el 7 a 45% de los pacientes se puede identificar una causa.

-Infecciosa (Enfermedad de Lyme, herpes, influenza, HIV, sífilis, parotiditis,

toxoplasmosis, etc).

-Vascular (embolías, isquemia transitoria). Se cree que la cóclea es más susceptible a injurias vasculares, debido a que su irrigación depende de 2 pequeñas arterias terminales.

-Neoplásica (schwannoma vestibular, meningioma, mieloma).

-Metabólica (diabetes, hipotiroidismo).

-Traumática (fractura hueso temporal, fistula perilinfática, iatrogenia).

-Funcional (desorden conversivo).

Evaluación

Frente a una hipoacusia de corta evolución (menor de 72 horas), SIEMPRE solicitar una audiometria e impedanciometría. Luego si existen factores de riesgo, se pueden solicitar examenes en busca de alguna etiología específica. Cabe destacar que existen casos reportados de hipoacusia súbita, incluso recuperada, en schwannoma vestibular, por lo que se debe solicitar ademas una RNM de cerebro (12).

Manejo

Puede existir una resolución espontánea en aprox. el 45% de los casos idiopáticos. Tambien se sabe que una vez identificada la causa, la terapia específica generalemente no mejora la audición. Siendo hasta ahora, la administración de corticoides , la terapia empírica más aceptada. Se cree que actúan reduciendo el edema y la inflamación del oído interno. Se pueden administrar vía oral (Ej: prednisona 1mg/Kg/día) o mediante inyección intratimpánica (en casos de pacientes con patologías que contraindiquen el uso de cortidoides orales). Pese a ello, la mejoría, según algunos autores, no supera el tercio de los casos.

Trauma acústico

Se denomina trauma acústico al deterioro de la audición producido por la exposición a ruido, puede ser agudo o crónico.

Evaluación

La audiometría muestra un daño característico en la frecuencia 4000, y se prolonga a los 6000 (Fig. 9), porque cuando nos llega el sonido que generalmente es de banda ancha, ya sea por la extensión del conducto y la cercanía de la ventana oval, el daño se produce a 10 mm de esta, que es el área de las frecuencias 4000 y 6000. Y dependiendo de la intensidad y tiempo de la exposición va a ir extendiéndose a todas las frecuencias.

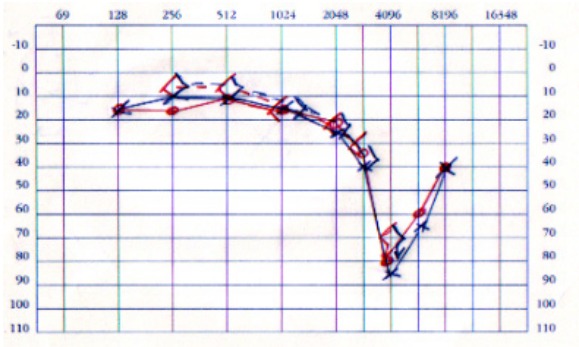

Fig. 9. Audiometría sugerente de trauma acústico.

Manejo

Eliminar la fuente sonora. Medidas administrativas: se puede solicitar cambiar de puesto de trabajo al paciente. Uso de protectores auditivos. Y en casos más avanzados, indemnización y pensión, lo cual debe ser acreditado por la entidad correspondiente.

Presbiacusia

Corresponde a la pérdida de la audición en el adulto mayor (13). No es sólo por envejecimiento celular, sino que a medida que avanza la edad el paciente ha estado más expuesto a ruidos intensos, infecciones, ototóxicos, etc. Si no se trata, la hipoacusia contribuye al aislamiento social, favoreciendo la depresión y la pérdida de autoestima.

Evaluación

Luego del examen físico, descartando patología de oído externo y medio, se solicita audiometría más impedanciometría. Si bien, existen distintos tipos de curvas audiométricas , generalmente se observa una curva desdendente simétrica.

Manejo

Si el promedio tonal puro (PTP), es decir, la audición promedio de las frecuencias 500 a 4000 hz. es mayor de 40 dB bilateral, está indicado el uso de audífonos. El GES financia un audífono en pacientes de 65 años y más con hipoacusia que lo requiera (14). Finalmente, si el paciente no presenta mejoría con audífonos bilaterales potentes, se puede realizar un implante coclear.

Tinitus

El acúfenos o tinitus se describe como un ruido de características variables que escucha el paciente y que no proviene de una fuente externa. Existen distintos tipos, pero el más frecuente es el subjetivo (lo escucha sólo el paciente) y no pulsátil. La

mayoría de las veces se asocia a hipoacusia y generalmente el tono del tinitus se asocia con la frecuencia de la hipoacusia. Si bien, en la gran mayoría de los casos no reviste ninguna gravedad, es bastante molesto para los pacientes, alterando su calidad de vida y muchas veces su salud mental.

Evaluación

Preguntar por antecedente de trauma acústico, hipoacusia, vértigo. Al examen físico descartar tapones de cerumen, cuerpos extraños, perforaciones o retracciones timpánicas. Luego solicitar una audiometría más impedanciometría.

Manejo

Existe una variedad de tratamientos, sin embargo, ninguno es 100% efectivo. Algunos recomiendan vasodilatadores como ginkgo biloba o betahistina. En otros casos se puede indicar ansiolíticos como alprazolam. Es muy importante, tranquilizar al paciente, recalcando que no se trata de una enfermedad grave. Y es fundamental, que el paciente evite el silencio, por ejemplo al dormir en la noche. Asimismo, se pueden recomendar técnicas de habituación con música al dormir o indicar equipos más sofisticados para atenuar el tinitus.

Conclusiones

La hipoacusia neurosensorial es una patología frecuente en nuestra especialidad. Como hemos visto, no distingue grupo etario. Desde el recién nacido, en que prima el manejo precoz para evitar un daño permante del lenguaje; hasta los adultos mayores en que altera claramente la calidad de vida del paciente y su entorno social. Por lo mismo, el paciente muchas veces va a consultar con el medico general, quien debe realizar una anamnesis orientada a buscar las posibles causas; seguido de un examen otorrinolaringológico básico, para finalmente, realizar una oportuna derivación.

Contenidos evaluados en el Examen Médico Nacional

Situación clínica		**Nivel de**	**Nivel de**	**Nivel de**
Código	**Situación**	**Diagnóstico**	**Tratamiento**	**Seguimiento**
6.03.1.008	Diagnóstico diferencial de hipoacusias sensorioneurales	Sospecha	Inicial	Derivar

Referencias

1.-Mehra S, Eavey RD, Keamy DG Jr. The epidemiology of hearing impairment in the United States: newborns, children, and adolescents. *Otolaryngol Head Neck Surg*. Apr 2009;140(4): 461-72.

2.-Drake R, Vogl W, Mitchell A., Gray's Anatomy Head and Neck. Neck , oral cavity. Elsevier. 2011.

3.-Caro J, Callejas C, González C. , Taller de Otoscopía. Departamento de Otorrinolaringología , Pontificia Universidad Católica de Chile.

4.-Fonseca X. Temas de otorrinolaringología. Departamento de Otorrinolaringología , Pontificia Universidad Católica de Chile.

5.-Cabello P. , Caro J. Audiometría de estado estable. Rev. Otorrinolaringol. Cir. Cabeza Cuello 2007; 67: 162-166.

6.-Dunnebier E. Imaging for otolaryngologists. 2011.

7.- Ministerio de Salud. Guía Clínica Tratamiento de Hipoacusia moderada en menores de 2 años. Santiago: Minsal, 2013.

8.- Joint Committee On Infant Hearing Year 2007 Position Statement . Principles and Guidelines for Early Hearing Detection and Intervention Programs.

9.- Cueva, R. A. (2004). Auditory brainstem response versus magnetic resonance imaging for the evaluation of asymmetric sensori- neural hearing loss. *Laryngoscope, 114*, 1686-1692.

10.- Fortnum, H., O'Neill, C., Taylor, R., Lenthall, R., Nikolopoulos, T., Lightfoot, G., Mulvaney, C. (2009). The role of magnetic resonance imaging in the identification of suspected acoustic neuroma: A systematic review of clinical and cost effectiveness and natural history. *Health Technology Assessment, 13*(18), iii-iv, ix-xi, 1-154.

11.- Kuhn M, Heman-Ackah SE, Shaikh JA, Roehm PC. Sudden Sensorineural Hearing Loss : A Review of Diagnosis, Treatment, and Prognosis. Trends Amplif. 2011 Sep;15(3):91-105. doi: 10.1177/1084713811408349. Epub 2011 May 22.

12.- Berg, H. M., Cohen, N. L., Hammerschlag, P. E., & Waltzman, S. B. (1986). Acoustic neuroma presenting as sudden hearing loss with recovery. *Otolaryngology–Head and Neck Surgery, 94*(1), 15-22.

13.- Presbycusis , A George Gates, John Mills H, Otolaryngology, Head and Neck Surgery, University of Washington, Lancet 2005; 366: 1111–20.

14.- Ministerio de Salud. Guía Clínica Hipoacusia Bilateral en personas de 65 años y más que requieren uso de audífono. Santiago. Junio 2007.