



# Reparación endovascular de Aneurisma aórtico abdominal: Estudio piloto de endoprótesis Ovation™. Resultados comparativos.

Francisco Valdés, Renato Mertens, Michel Bergoeing, Leopoldo Mariné, Albrecht Krämer, Francisco Vargas, Guillermo Lema\*, Roberto Canessa\* y Jeanette Vergara.

Dptos. de Cirugía Vascul y Endovascular y Anestesia\*.  
Facultad de Medicina, Pontificia Universidad Católica de Chile

Recibido el 29 de diciembre 2010 / Aceptado el 14 de febrero de 2011

Rev Chil Cardiol 2011; 30: 42 - 46

## Resumen:

**Introducción:** Las endoprótesis actuales para tratar aneurismas aórticos (AAA) requieren introductores de alto diámetro (18-25F) y se sustentan excluyendo el aneurisma, mediante la fuerza radial de stents metálicos.

**Objetivo:** Comparar la eficacia y seguridad de endoprótesis Ovation™ (TriVascular, EEUU) con aquellas disponibles en el mercado.

**Material y Método:** Entre Noviembre 2009 y Agosto 2010 tratamos 47 AAA. En 10 pacientes usamos Ovation™ (Grupo 1). Grupo Control (2): diez pacientes tratados contemporáneamente con endoprótesis comerciales. Ovation™ es tri-modular, de PTFE y nitinol con un stent barbado para fijación supra-renal. Sella bajo las arterias renales mediante 2 anillos llenados con un polímero durante el implante. Usa introductor 13-15F. Usa-

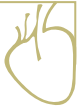mos técnica estándar en pabellón híbrido con angiógrafo Philips-Allura (Best, Holanda). Comparamos: duración del procedimiento, hospitalización y complicaciones. Utilizamos test de Fisher exacto y t de student no pareado.

**Resultados:** Éxito técnico 100%. Sin diferencia entre grupos (edad, sexo, tamaño AAA, riesgo ASA, laboratorio preoperatorio). Tiempo operatorio (hrs):  $2,12 \pm 0,7$  vs.  $2,0 \pm 0,6$  (NS). Estadía postoperatoria (hrs):  $44,5 \pm 10,7$  vs  $49,5 \pm 32,0$  (NS). El cuello del AAA y la permanencia en UTI fueron más cortos en grupo 1 ( $p= 0,035$  y  $0,0451$ ). Seguimiento (4,5-12 meses) sin eventos adversos, endofugas tipo I ni III, ni re-intervenciones.

**Conclusiones:** Los resultados con Ovation™ a corto plazo son comparables con los de otras endoprótesis, cumpliendo con estándares de eficacia y seguridad. Ovation™ navega por vasos pequeños, permite un despliegue preciso y sellado efectivo en cuellos  $> 7$  mm, ampliando el tratamiento endovascular del AAA.

## Correspondencia:

Dr. Francisco Valdés E.  
Dptos. de Cirugía Vascul y Endovascular  
Facultad de Medicina, Pontificia Universidad  
Católica de Chile  
Marcoleta 367, 8° piso, Santiago de Chile.  
franval@med.puc.cl  
Fono: 02-354-3268



## Endovascular repair of abdominal aortic aneurysm: comparative results of a pilot study using the Ovation™ prosthesis

**Background.** Current endografts used in treatment of abdominal aortic aneurysm (AAA), use large (18-25F) delivery systems. Graft fixation and aneurysm sealing is obtained by a proximal stent, requiring an aortic neck >15 mm.

**Objective.** To compare the efficacy and safety of Ovation™ endograft (TriVascular, USA) with standard endografts.

**Methods.** Between November 2009 and August 2010 we treated 47 AAA. In 10 patients we used Ovation™ (Group 1). Ten patients treated during the same period with commercially available endografts were used as controls (Group 2). The Ovation™ endo-prosthesis is tri-modular, made of PTFE and nitinol with low profile (13-15F) and has a barbed suprarenal stent for fixation. Sealing is obtained independently through 2 inflatable rings filled with a biocompatible polymer during the procedure. Implantation followed the standard procedure through femoral exposure, using the Philips Allura imaging equipment (Best, Netherlands). Procedure duration, length of stay (LOS) and complications were compared between groups. Fisher exact test and unpaired Student's t test were

used for comparisons.

**Results.** Technical success was 100%. We observed no difference between groups (age, sex, AAA size, ASA risk, preoperative lab work). Procedure time (hrs) was 2,12 ± 0,7 vs. 2,0 ± 0,6 (NS), LOS (hrs) was 44,5 ± 10,7 vs. 49,5 ± 32,0 (NS) in Groups 1 and 2, respectively. Aneurysm neck length and ICU stay were shorter in Group 1 (p= 0,035 and 0,0451 respectively). During a 12 month follow up no adverse events, type I or III endoleak, or secondary interventions have occurred.

**Conclusion.** Results with Ovation™ are comparable to other endografts currently available, achieving the same standards of efficacy and safety. Its highly flexible delivery system allows navigation through small vessels, easy deployment and effective sealing of AAA with necks > 7 mm, broadening the span of patients suitable for endovascular treatment.

**Key words:** abdominal aortic aneurysm, endovascular repair.

### Introducción.

El tratamiento endovascular del aneurisma aórtico abdominal (AAA) implica el implante de un dispositivo que debe excluir en forma permanente y definitiva el saco aneurismático, eliminando los efectos de la presión arterial sobre la pared aórtica debilitada, para evitar una eventual ruptura. La fijación de la prótesis dentro de la aorta y el sellado de cualquier filtración son generalmente obtenidos por la fuerza radial de un stent proximal que se fija a un segmento tubular de aorta normal infrarenal de al menos 15 mm de longitud, y en las arterias ilíacas a nivel distal. Todos los sistemas disponibles se componen de un esqueleto metálico y de un tubo bifurcado de dacrón o PTFE que se ensambla dentro de la aorta. La endoprótesis es introducida a través de la arteria femoral, contenida dentro de un introductor de calibre 18-25 F.

A 20 años del primer implante (1) se han encontrado diversas limitantes anatómicas o mecánicas para la aplicación universal de esta forma de tratamiento, entre otros, el hecho de que no todos los AAA presentan un segmento proximal o cuello de 15 mm de longitud que garantice una captación permanente y definitiva sin filtración. Además, numerosos pacientes presentan vasos de acceso de diámetro insuficiente para dispositivos de grueso calibre o los vasos ilíacos son excesivamente tortuosos y/o calcificados, limitando la navegación de un sistema introductor mayor a

18F. Los componentes de la endoprótesis pueden presentar fatiga en el tiempo, perdiendo su capacidad de excluir el AAA, o el ensamble entre los componentes puede sufrir desconexión, lo que puede determinar la ruptura del AAA a pesar del tratamiento. Durante el seguimiento alejado de pacientes tratados por esta vía (4 a 8 años), entre un 6,2 y 31,9% de ellos presenta falla del sistema por alguna de estas causas, lo que obliga a una nueva intervención para corregirlo<sup>2-4</sup>. Las nuevas generaciones de endoprótesis buscan minimizar esta limitante, optimizando la estructura del sistema de stent de fijación, el tipo de poliéster empleado, miniaturizando hasta donde es posible el calibre del sistema introductor etc.<sup>5-8</sup>.

En el presente estudio comparamos los resultados hasta un año de implante del dispositivo Ovation™ (Trivascular, EEUU) con los resultados obtenidos en grupo similar de pacientes, tratados contemporáneamente con endoprótesis comercialmente disponibles. Esta es la primera aplicación clínica de Ovation™ a nivel mundial.

### Material y método.

Entre Noviembre 2009 y Agosto 2010 operamos 47 pacientes portadores de AAA. Diez pacientes (Grupo 1) fueron tratados mediante la endoprótesis Ovation™, como parte de un protocolo de investigación aprobado por el Comité de Ética de nuestra institución, registrado en Clini-



calTrials.gov<sup>9</sup> y acorde a las Buenas Prácticas Clínicas<sup>10</sup>. Todos los pacientes firmaron el consentimiento informado.

Como grupo control escogimos 10 pacientes tratados por AAA durante el mismo período, seleccionando el caso más cercano al paciente tratado con Ovation™. En el grupo 2 utilizamos endoprótesis comercialmente disponibles (Zenith®, EEUU; Endurant®, EEUU; Excluder®, EEUU) Tabla I.

Ovation™ es una endoprótesis tri-modular de 20 a 34 mm de diámetro en su elemento principal (cuerpo aórtico), construida de PTFE y nitinol. Tiene un stent barbado proximal para la fijación supra-renal del dispositivo. El sellado bajo las arterias renales se obtiene independientemente del anclaje del sistema, mediante 2 anillos inflables, rellenos con un polímero biocompatible de baja densidad y transitoriamente radio-opaco, inyectado a baja presión al momento del implante con un dispositivo autoinyector.

Aparte del stent de fijación, el cuerpo protésico no contiene otros elementos metálicos. Las ramas se ensamblan en forma convencional, con una sobreposición de 30 mm con el cuerpo protésico. El extremo proximal de éstas tiene un diámetro de 14 mm en forma universal, con diámetro distal entre 10 a 22 mm. El elemento principal de la endoprótesis está contenido en un sistema de liberación de bajo calibre (13-15F, diámetro externo) y las ramas en un introductor similar. La endoprótesis se instaló según técnica estándar por denudación femoral<sup>11</sup>, en un pabellón híbrido habilitado con un angiógrafo digital Philips Allura (Best, Holanda). Salvo en una paciente del grupo 1, la intervención se efectuó bajo anestesia regional.

Se comparó: morbimortalidad, la duración del procedimiento, volumen de transfusión, el tiempo de hospitalización, el tiempo de permanencia en el servicio de recuperación (UCI), posibles fallas del dispositivo, endoleaks tipo 1 y 3, complicaciones agudas y tardías. Para la evaluación postoperatoria de la endoprótesis se obtuvo un angioescáner dentro de los primeros 30 días, a los 6 y 12 meses del implante.

Todas las variables continuas se expresan en mediana ± desviación estándar. Se utilizó test de Fisher exacto y t de student no pareado.

### Resultados

No hubo diferencia significativa entre los dos grupos en edad, sexo, nivel de riesgo (American Society of Anesthesiology), ni en el laboratorio preoperatorio, salvo la creatininemia que resultó ligeramente mayor en el grupo 1 (Tabla I). Aún cuando no alcanzó significación estadística, el grupo 2 presentó una incidencia de co-morbilidades

ligeramente mayor. No hubo diferencia en el tamaño del AAA, sin embargo el largo del cuello infrarenal del AAA fue significativamente más corto en el grupo 1 (p=0,035) (Figura 1).


Tabla I: Características de Clínicas de los Pacientes

	GRUPO 1	GRUPO 2	p
n	10	10	-
Edad (años)	72,3±8,1	71,1±5,3	0,701
Hombres	9/10	9/10	0,526
ASA III	4/10	5/10	0,315
Enfermedad Coronaria	2/10	4/10	0,243
Hipertensión Arterial	4/10	8/10	0,075
Diabetes Mellitus	1/10	4/10	0,135
Tabaquismo	5/10	6/10	0,315
Diámetro AAA (mm)	51,3±5,1	55,2±9,3	0,263
Diámetro Cuello (mm)	21,8±1,8	21,2±2,5	0,598
Largo del Cuello (mm)	20±7,1	33,4±15,4	0,035
Diámetro Acceso Arterial (mm)	6,9±2,0	7,6±1,1	0,68
Hematocrito (%)	40,5±5,6	43,1±5,1	0,34
Creatinina (mg%)	1,07±0,3	0,93±0,2	0,036

\* Endoprótesis Ovation™

\*\* Endoprótesis Zenith®, Endurant®, Excluder®  
(Mediana ± desv. Std.)

Figura 1 Comparación del largo del cuello aneurismático entre Grupo 1 y 2.



El éxito técnico fue 100% desplegándose la endoprótesis en todos los pacientes sin contratiempo. Los resultados pre y postoperatorios se resumen en la Tabla II. No hubo mortalidad perioperatoria. No se presentaron complicaciones. Un paciente en el grupo 2 presentó ateroembolismo glúteo y de extremidades inferiores, resuelto espontáneamente y sin secuelas.



Tabla II: Resultados Per y Postoperatorios

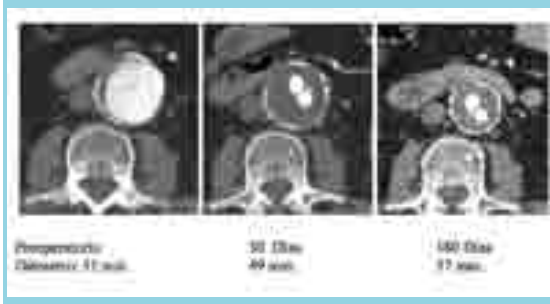
	GRUPO 1	GRUPO 2	p
n	10	10	
Mortalidad	0/10	0/10	1
Complicaciones mayores	0/10	0/10	1
Tiempo Operatorio (hrs)	2,12±0,7	2,0±0,62	0,604
Transfusión (250 cc/unidad)	1/10	2/10	0,394
Estada en UCI (hrs)	19,6±2,2	27±9±11,4	0,451
Estada Post Operatoria (hrs)	44,5±10,7	49,5±32,8	0,109
Tiempo de Seguimiento (meses)	7,6±2,7	7,5±2,6	0,887
Endoleak 1 o 3	0/10	0/10	1
Conversión a Cirugía abierta	0/10	0/10	1
Procedimiento Secundario	0/10	0/10	1

\* Endoprótesis Ovation™

\*\* Endoprótesis Zenith®, Endurant®, Excluder®

(Mediana ± desv. Std.)

Figura 2: Reducción del tamaño del AAA a los 30 y 180 días. Endoprótesis Ovation



El tiempo operatorio total (hrs) fue  $2,12 \pm 0,7$  para el grupo 1 vs.  $2,0 \pm 0,6$  (NS) para el grupo 2. El tiempo de despliegue de Ovation™ fue de 95 minutos en promedio en los 5 casos iniciales y 37 minutos en los últimos 5, reflejando la curva de aprendizaje en el manejo del sistema de liberación de este nuevo dispositivo. La estadía hospitalaria postoperatoria (hrs) fue  $44,5 \pm 10,7$  vs  $49,5 \pm 32,0$  (NS). No hubo insuficiencia renal, falla respiratoria, arritmia ni isquemia del miocardio; sin embargo, el tiempo de permanencia en UTI fue más breve para los pacientes del grupo 1 ( $p=0,0451$ ), portadores de menos comorbilidades.

El tiempo de seguimiento postoperatorio medio fue de 7,5 meses (rango 4,5-12) sin observarse falla de la integridad del dispositivo, migración, angulación, ni trombosis de ramas. No han ocurrido endofugas tipo I ni III. No hubo

necesidad de re-intervenciones. El diámetro del AAA se redujo en promedio 8 mm a los 6 meses en los 5 casos de Ovation™ que han alcanzado o sobrepasado dicho tiempo de observación (Figura 2).

## Discusión

De acuerdo a los criterios de selección convencionales, muchos pacientes no cumplen los requisitos mínimos de seguridad para el tratamiento endovascular, limitante que es más frecuente mientras mayor es el diámetro y la extensión del AAA<sup>12</sup>. Una de las restricciones es la longitud insuficiente de un segmento tubular de aorta infrarenal de diámetro normal (“cuello”) para evitar la filtración de sangre hacia el saco del aneurisma. Otra limitación radica en las características del acceso vascular femoral y/o ilíaco, el que debe facilitar la navegación de la endoprótesis desde las ingles, a través de vasos ilíacos tortuosos, calcificados o de pequeño calibre, como es el caso de muchas pacientes de sexo femenino.

El dispositivo Ovation™ en evaluación ha incorporado algunos avances que pueden contribuir a resolver en parte estas limitaciones. Al contener menor cantidad de metal en la estructura de su componente corporal, se ha reducido significativamente el calibre del sistema introductor a 13-15 F, lo que facilita su eventual uso percutáneo, navegando por arterias de diámetro tan reducido como 4,4 mm en la presente serie.

El sellado proximal, independiente del anclaje suprarenal, es logrado por medio de 2 anillos inflables que se acomodan al perímetro del cuello aórtico. Este sistema ha permitido tratar con éxito casos con cuello infrarenal tan corto como 7 mm. El sistema de despliegue es altamente controlado a la vez de simple, para una localización exacta del dispositivo al nivel deseado.

Los resultados obtenidos en términos de seguridad y eficacia en esta serie inicial, son en todo comparables a los obtenidos en los pacientes tratados con los dispositivos actualmente disponibles en Chile, sin presentar fallas que obliguen a procedimientos secundarios ni conversión a cirugía abierta. Ningún paciente presentó crecimiento del tamaño del saco aneurismático, prueba inequívoca de la exclusión y despresurización del aneurisma.

Estimamos que el dispositivo evaluado contribuirá a expandir el espectro de pacientes actualmente susceptibles de tratamiento endovascular de su AAA.



## Referencias:

1. PARODI J, PALMAZ J, BARONE H. Transfemoral intraluminal graft implantation for abdominal aortic aneurysm. *Ann Vas Surg* 1991; 5: 491-99.
2. SAMPRAM ESK, KARAFATOS MT, MASCHALI EJ, CLAIR DG, GREENBERG RK, LYDEN SP, et al. Nature, frequency, and predictors of secondary procedures after endovascular repair of abdominal aortic aneurysm *J Vasc Surg* 2003; 37:930-7.
3. VALDÉS F, MERTENS R, KRÄMER A, BERGOEING M, MARINÉ L, CANESSA R, et al. Tratamiento endovascular de aneurisma aórtico abdominal: resultados en 80 pacientes consecutivos. *Rev Méd Chile* 2006; 134: 1265-74.
4. GREENHALGH RM, BROWN LC, POWELL JT, THOMPSON SG, EPSTEIN D, SCULPHER MJ. Endovascular versus open repair of abdominal aortic aneurysm. *N Engl J Med*. 2010; 20;362:1863-71.
5. D'ELIA P, TYRRELL M, AZZAOU R, SOBOCINSKI J, KOUSSA M, VALENTI D, et al. Zenith abdominal aortic aneurysm endovascular graft: a literature review. *J Cardiovasc Surg (Torino)*. 2009; 50:165-70.
6. ALTERMAN DM, STEVENS SL. The excluder aortic endograft. *Perspect Vasc Surg Endovasc Ther*. 2008 ;20:136-48.
7. TROISI N, TORSELLO G, DONAS KP, AUSTERMANN M. ENDURANT STENT-GRAFT: a 2-year, single-center experience with a new commercially available device for the treatment of abdominal aortic aneurysms. *J Endovasc Ther*. 2010; 17:439-48.
8. WANG GJ, CARPENTER JP. Endologix investigators. The Powerlink system for endovascular abdominal aortic aneurysm repair: six-year results. *J Vasc Surg*. 2008; 48:535-45.
9. <http://clinicaltrials.gov/ct2/show/NCT01082185>
10. <http://www.ich.org/LOB/media/MEDIA482>. ICH OF TECHNICAL REQUIREMENTS FOR REGISTRATION OF PHARMACEUTICALS FOR HUMAN USE. GUIDELINE FOR GOOD CLINICAL PRACTICE E6(R1). Versión Step 4.
11. VALDÉS F, SEITZ J, FAVA M, KRÄMER A, MERTENS R, ESPÍNDOLA M, et al. Tratamiento del aneurisma aórtico abdominal por vía endovascular: Experiencia inicial. *Rev Méd Chile* 1998; 126: 1206-15
12. KEEFER A, HISLOP S, SINGH MJ, GILLESPIE D, ILLIG KA. The influence of aneurysm size on anatomic suitability for endovascular repair. *J Vasc Surg* 2010; 52:873-7